

Dermatológia, venerológia

Tanulmányi felelős:

Dr Holló Péter, adjunktus

Helyettese:

Dr Lukács Andrea, gyakornok



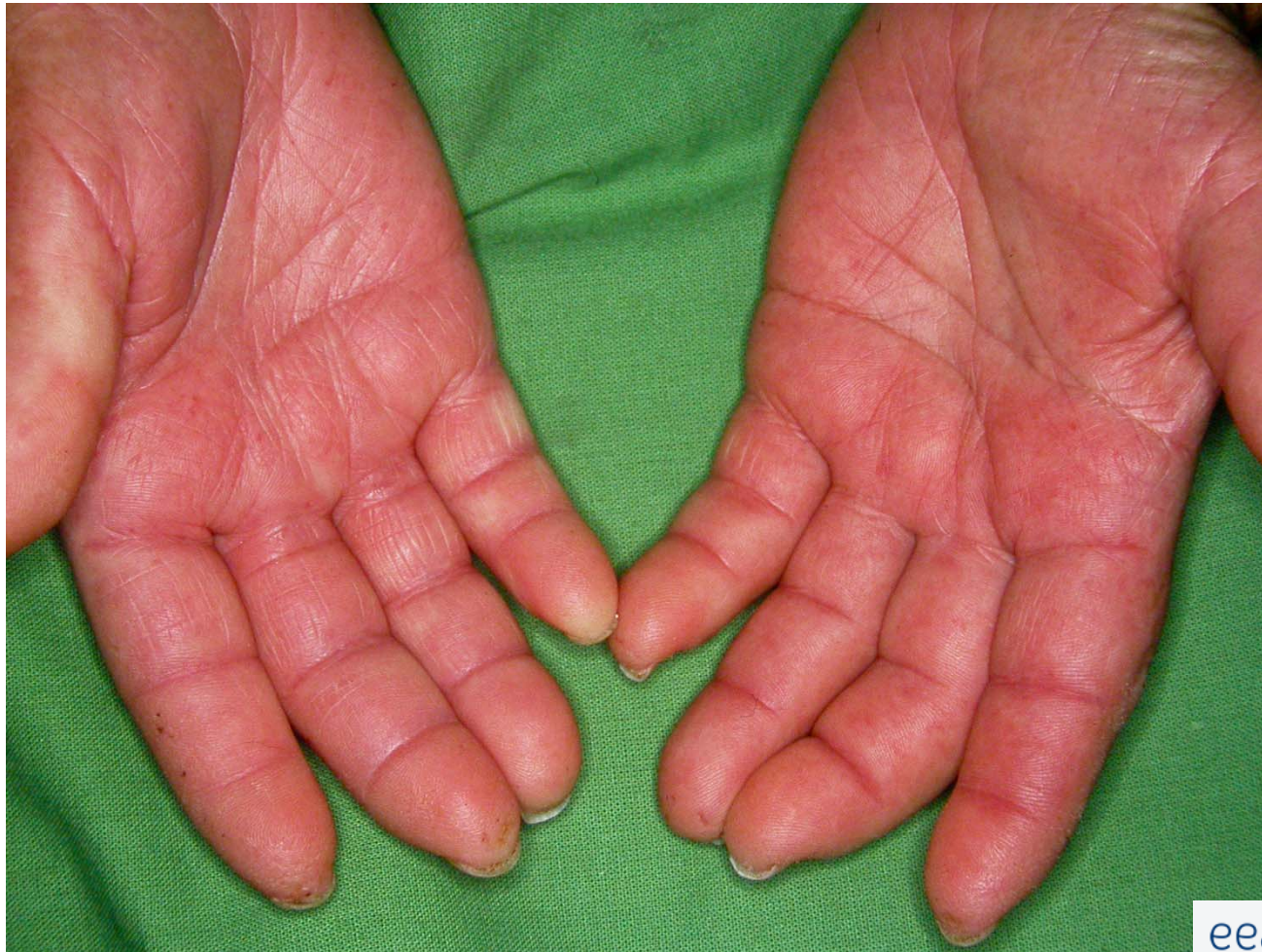Seborrhea capitis et faciei

Histiocytosis X

Dermatológia

- Infectológia
- Allergológia
- Immunológia
- Oncológia
- Dermatochirurgia
- Venerológia- STD- STI
- Phlebológia
- Proktológia
- Kozmetológia


Immunológia



Immunológia


palmaris
erythema

Raynaud
szindróma



Immunológia

**Raynaud
szindróma**



**Autoimmun
SLE
Scleroderma
Dermatomyositis**



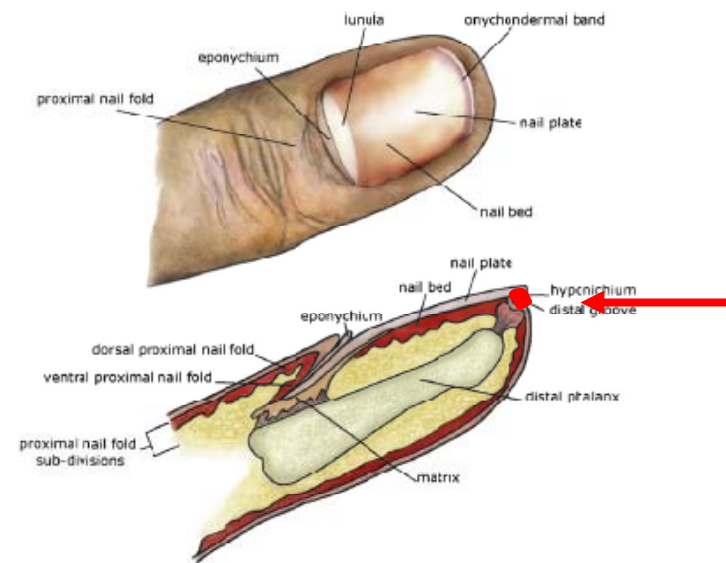
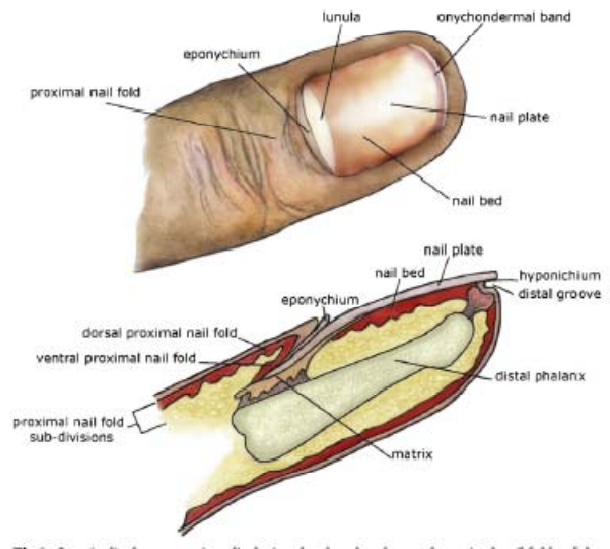
Ventralis pterygium
hyponychium
proliferatio

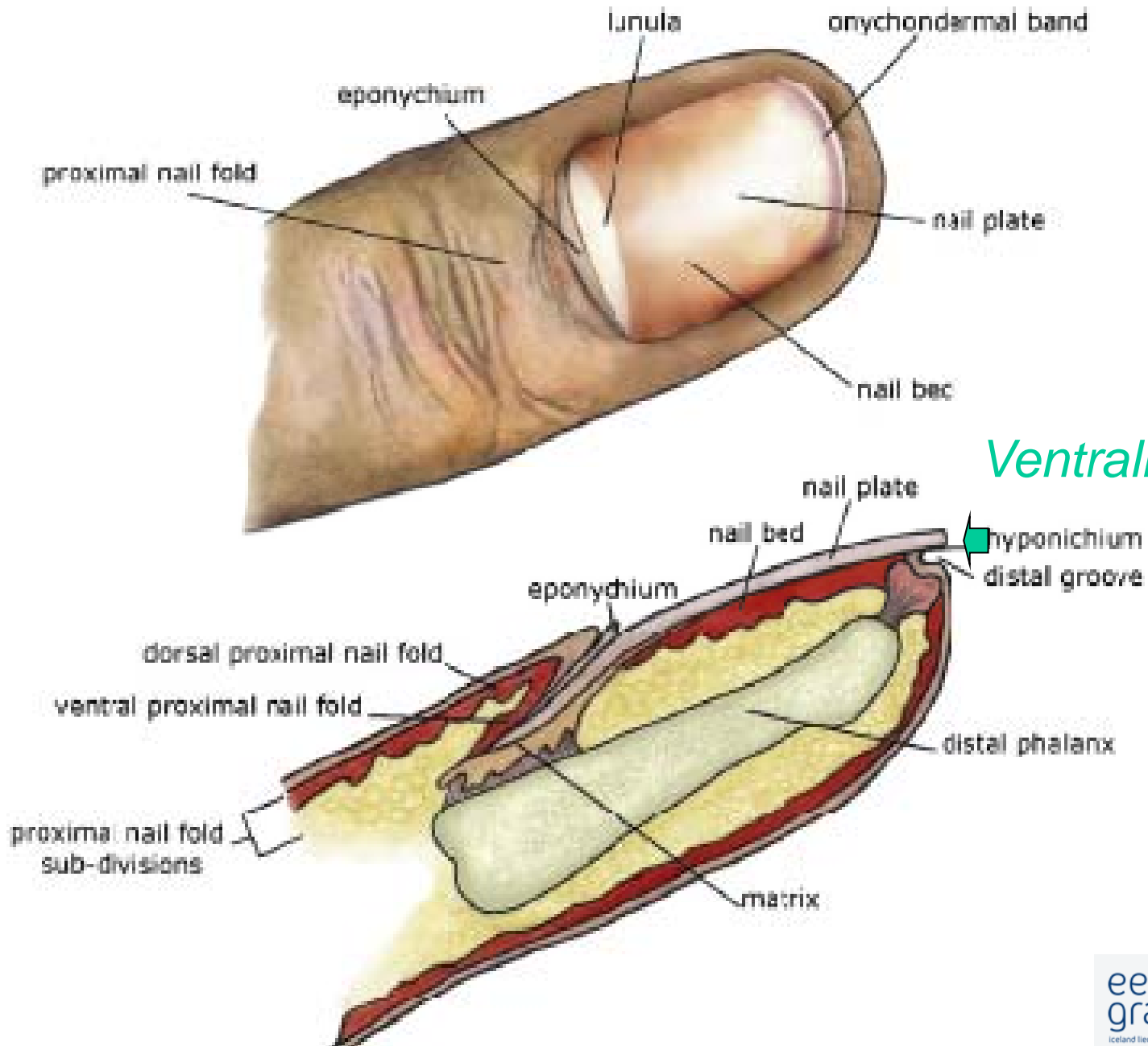
SLE

Scleroderma

Dermatomyositis


öröklött





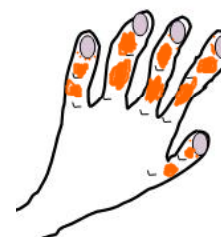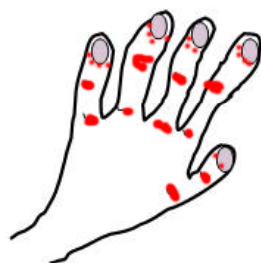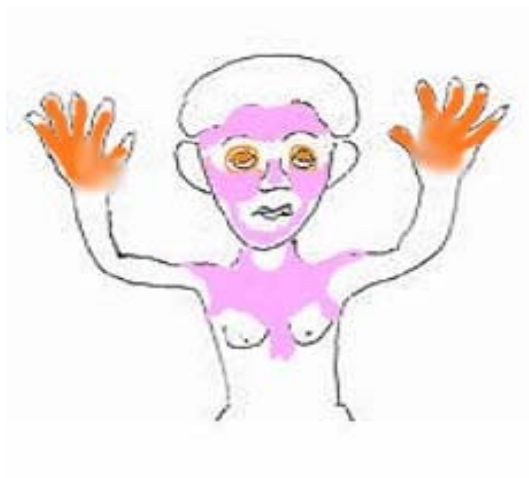Immunológia

**Raynaud
szindróma**



**Autoimmune
SLE
Scleroderma
Dermatomyositis**

Immunológia- Fényérzékenység – Dermatomyositis / SLE



Dermatológia

- Infektológia
- Immunológia
- **Allergológia**
- Onkológia
- Dermatochirurgia
- Venerológia - STD
- Phlebológia
- Proktológia
- Kozmetológia

Atopias dermatitis- lichenificatio

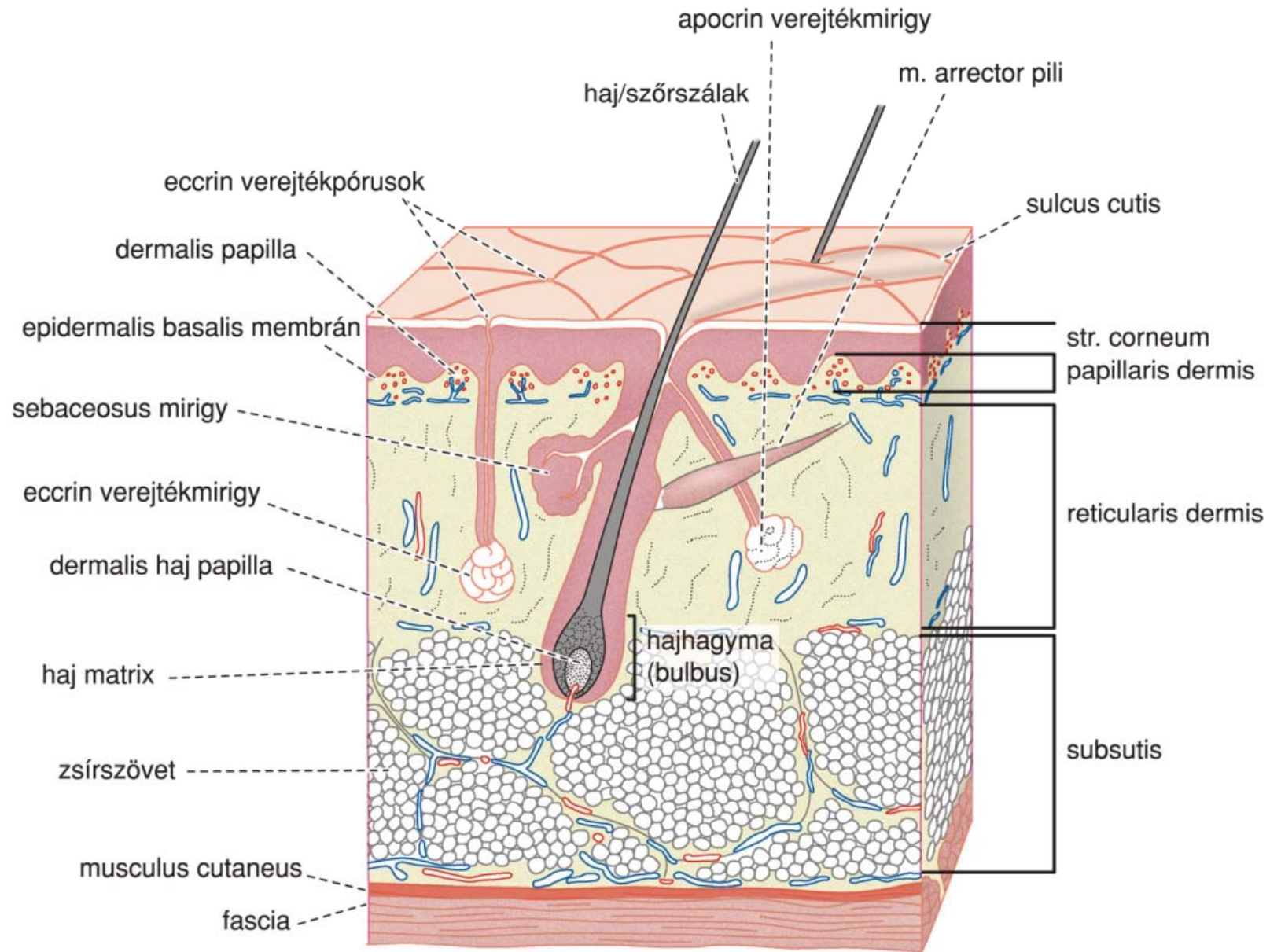
Dermatológia

- Infektológia
- Allergológia
- Immunológia
- **Onkológia**
- Dermatochirurgia
- Venerológia - STD
- Phlebológia
- Proktológia
- Kozmetológia

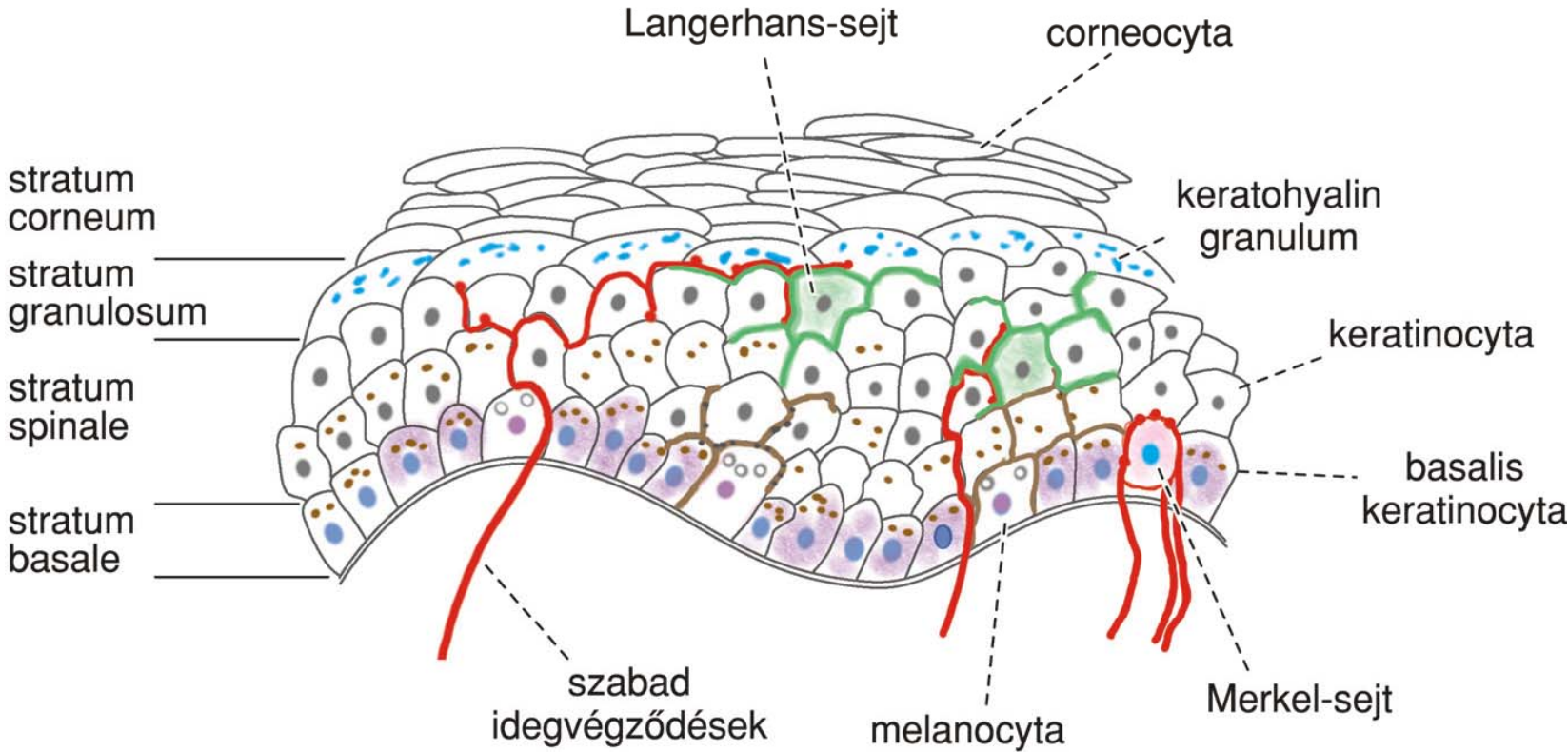
Onkológia

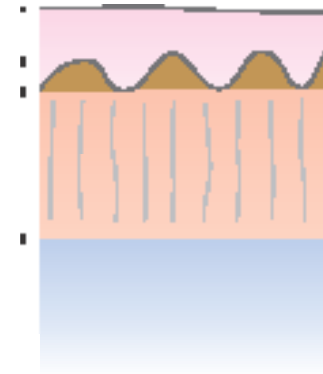
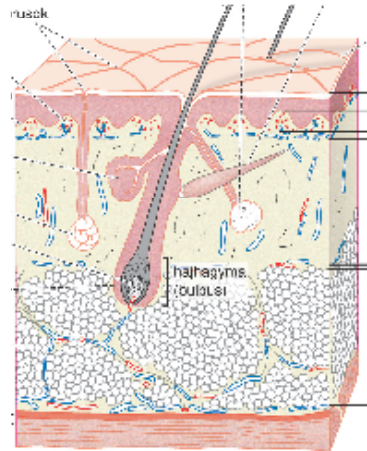
Dermatológia

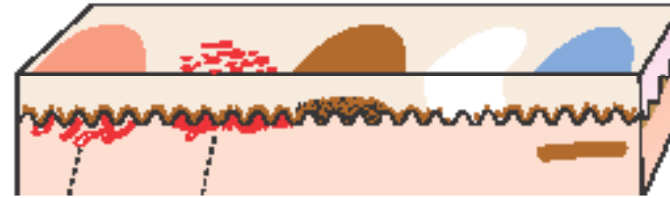
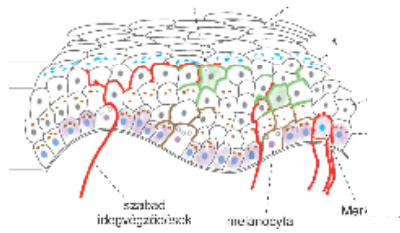
- Infektológia
- Allergológia
- Immunológia
- Onkológia
- Dermatochirurgia
- **Venerológia – STD-STI**
- Phlebológia
- Proktológia
- Kozmetológia

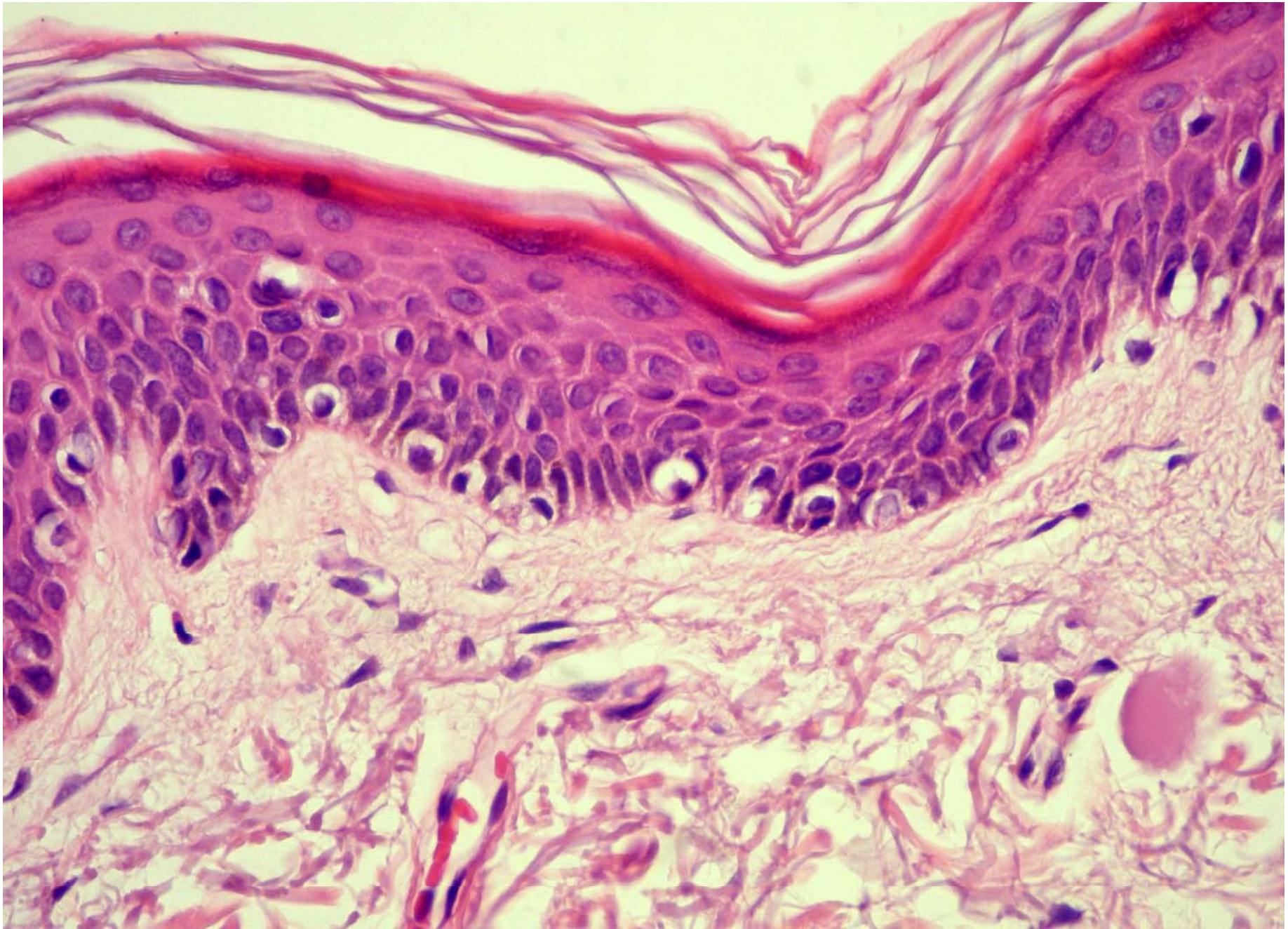


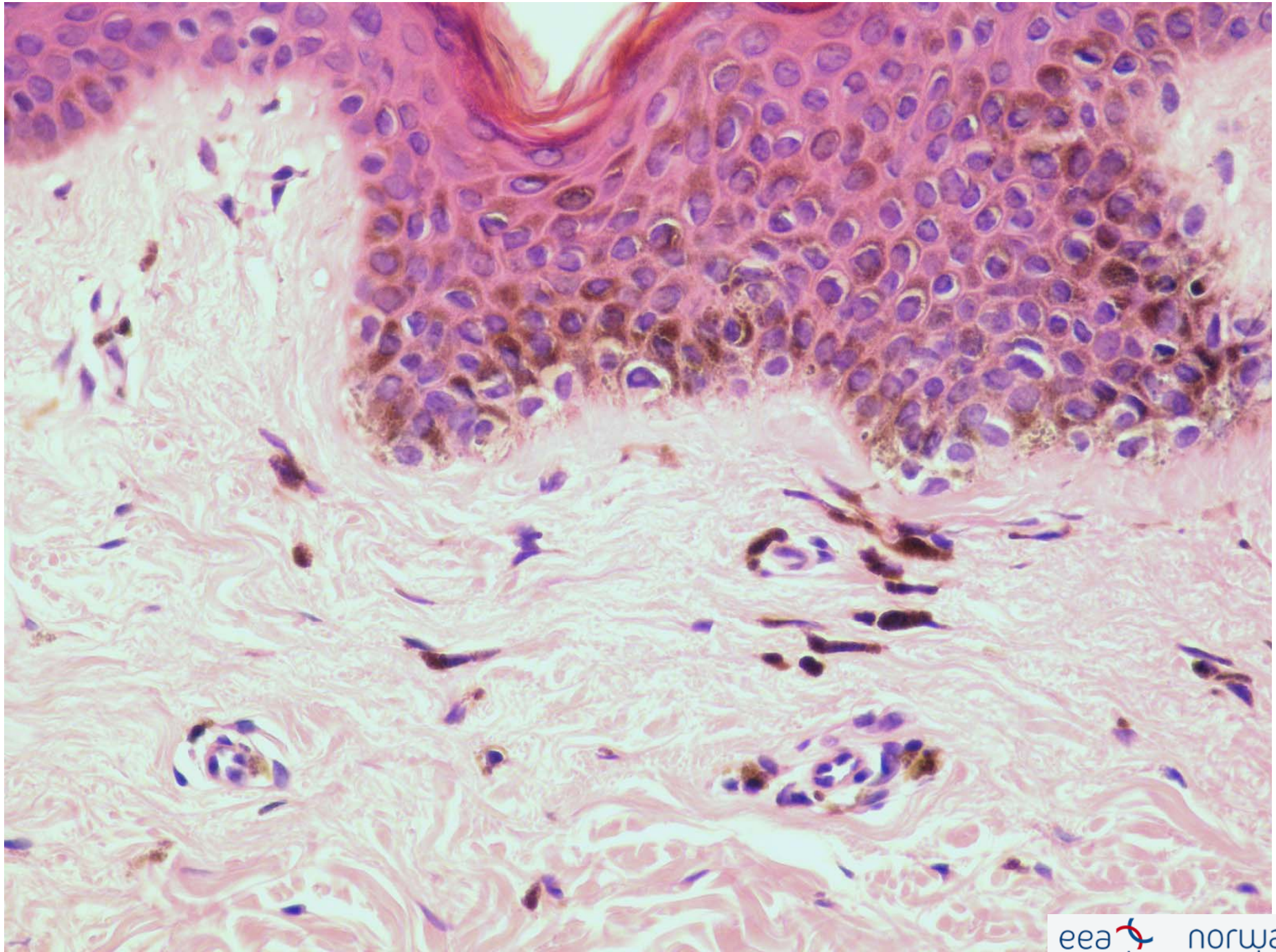
Epidermis







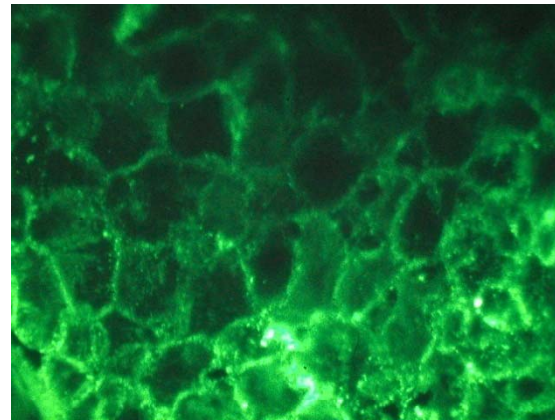




Tünettan

- Tünetek dinamikája
- Kezelésre adott válasz

Paraneoplastic pemphigus



Tünettan

- Tünetek dinamikája
- Kezelésre adott válasz
- **Elemi jelenségek – tünetek aprólékos elemzése**

Purpura

Vibex - vibicis

Dermatitis herpetiformis

Tünettan

- Tünetek dinamikája
- Kezelésre adott válasz
- Elemi jelenségek – tünetek aprólékos elemzése
- **Hasonló tünetek között a különbségek értékelése**

Hogyan közelítsük meg a börtüneteket

- **Miért van a betegnek börtünete?- Mit látunk**

- haemorrhagias bulla
- fekély

Hogyan közelítsük meg a bőrtüneteket

- **Miért van a
betegnek
bőrtünete? -Hol,
kiterjedése**

- lábszár
- 6x12 cm

Hogyan közelítsük meg a börtüneteket

- **Miért van a betegnek börtünete?-
dinamika**

- két hete
- fájdalom nem jelentős

Hogyan közelítsük meg a bőrtüneteket

- **Miért van a
betegnek
bőrtünete? -milyen
egyéb panasza van**

- anaemia
- hasi fájdalom
- diarrhoe

How to approach a patient with skin lesions?

- **Miért van a betegnek bőrtünete?-**

Pyoderma gangrenosum

Colitis ulcerosa

dermographismus, fehér

acrocyanosis

Erythema ab igne

Elemi jelenségek

- **Exanthema- Enanthema**
- A bőrtünetek dinamikája szerint
 - **primer**
 - **szekunder**

Macula (folt)

Körülírt színeltérés a bőr szintjében

- **vörös**
 - Hyperaemia (**erythema**)(elnyomható)- vasomotor reakció
 - Teleangiectasiák
 - Érmalformációk: naevus flammeus
 - Vvt extravasatum (**purpura**)

Macula

- **kék:** cyanosis, haematoma, melanin a cutisban
- **barna:** melanin, haemosiderin
- **fehér:**melanin hiánya (depigmentáció, leukoderma)
- **sárga:** karotin, lipoidok, epesavak
- **szürke:** melanin, arzén, ezüst, higany, kátrány, szén, fémek

Pityriasis versicolor

Vitiligo

Sutton naevus

Fix gyógyszerexanthema

Maculae coeruleae

Heg (cicatrix)

- maradandó: irha károsodása
- friss: vörös- kékes, régi: fehér
- hypertrophiás, atrophiás

- keloid

Keloid

Morphea

Urtica (csalán)

- Körülírt dermalis ödéma – gyors változás
 - halványvörös (értágulat) : **urtica rubra**
 - fehér urtica (ödéma- capillaris kompresszió- anaemia): **urtica porcellana/anaemica**

Urticaria rubra

Urtica porcellana

Cholinerg urticaria

Quincke oedema

Angioneuroticus oedema

Urtica profunda

- körülírt ödéma a **subcutisban** lapos, fehér duzzanat
- **Quincke ödéma**- angioneuroticus ödéma
- gyorsan eltűnik

Papula

- **epidermalis papula:** pl. verruca vulgaris
- **dermalis (cutan) papula:** gyulladásos infiltratum
- **epidermo-dermalis papula**

Psoriasis

Plakk

- nagyobb papula > 1 cm

Mycosis superficialis

Lupus erythematoses

Nodus-Nodus (csomó)

- solid, körülírt szövetplussz, cutan - subcutan
- gyulladáisos vagy daganatos megbetegedés
- erythema nodosum, nodus rheumaticus

Prurigo

Erythema nodosum

Tumor (daganat)

- nagyobb csomók– exophyticus növekedés
- nem egyértelműen neoplasma
- gyakran neoplasma suspect

Elemi jelenség: papula

Seropapula

- feszes hólyagcsa
 - urticariform papula tetején (strophulus)
 - papula tetején (kontakt dermatitis)

Dyshidrosiformes Ekzem

Bullöses Pemphigoid

Pemphigus

Pemphigus



Pustula (Pustel)

Gennyel telt hólyagcsa (leukocyták)

- - psoriasis pustulosa:
steril

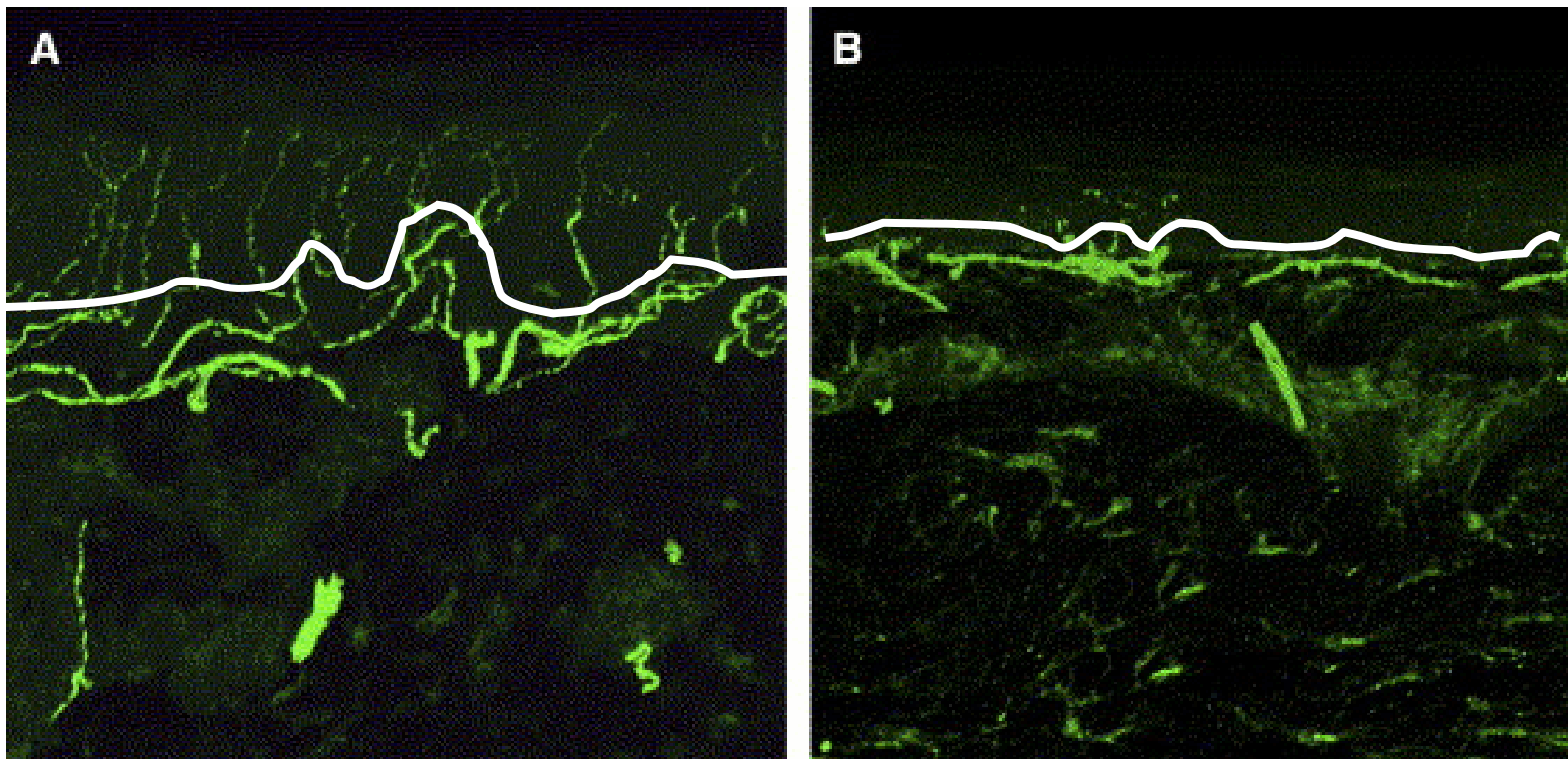
- - folliculitis: infekció

Nekrosis

Körülírt szövethalál

- száraz: mumifikáció
- nedves: Gangrena
- szürkés vagy fekete

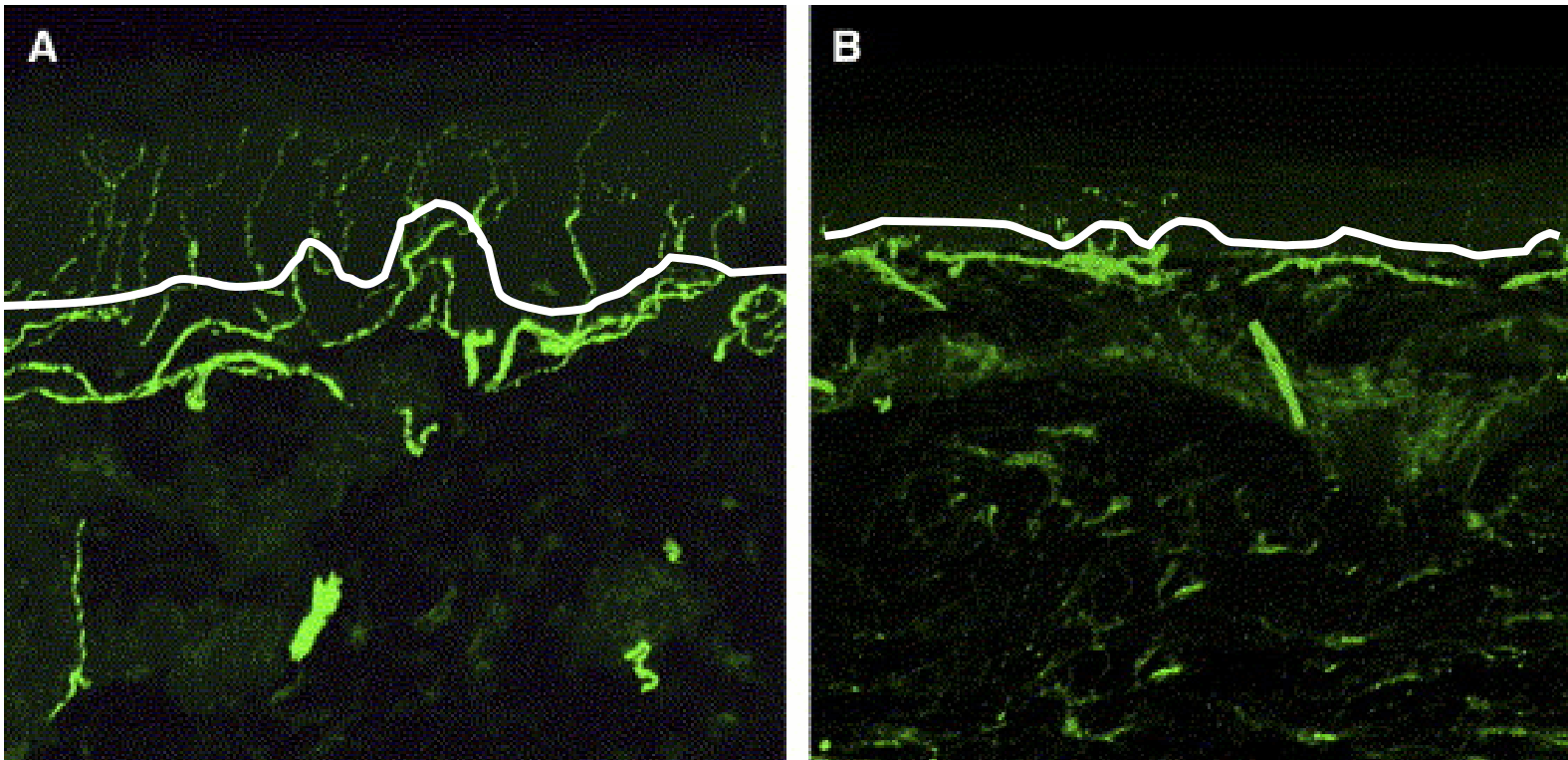
Neuropáthiás fájdalom-PGP9.5-



Allodynia: fájdalomérzés tapintásra: diabeteses fájdalom- majd analgézia

C rostok, később az Adelta és Abeta rostok is károsodnak

Neuropáthiás fájdalom-PGP9.5-



Allodynia: fájdalomérzés tapintásra: diabeteses fájdalom- majd analgézia

C rostok, később az A delta és A beta rostok is károsodnak

A bőr innervációja

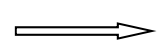
Idegvégződések

- szabad C rostok, fájdalomérző rostok (nociceptorok)
- delta rostok, myelinizált rostok

Fájdalom hiánya (HSAN- hereditær sensorisk autonom neuropathia)

Nincs nociceptív receptor a bőrben (neurotroph tyrosine receptor kinase 1 (NTRK1) gén mutációi)

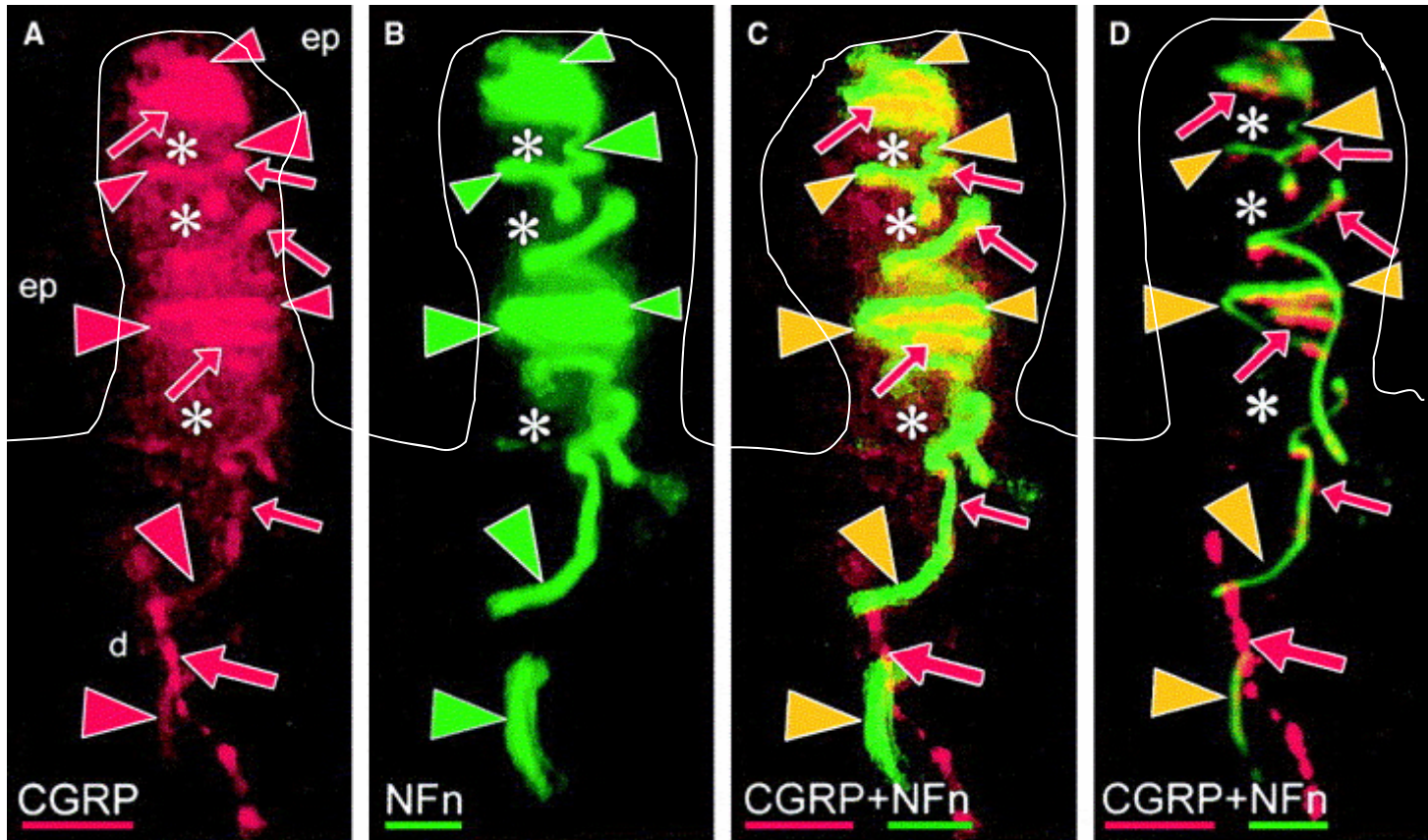
Meissner testecskek



CGRP + peptiderg C
rostok



A β mechanoreceptorok



C rostok

Myelinizált rostok

Termoreceptorok

(TRPV= transiens receptor potenciál család-
transzmembrán szelektív kation csatornák)

TRPV	Leírás	Aktivátor
TRPV1	Vanilloid, capsaicin, fájdalom	> 43 fok
TRPV2	Fájdalom, hő	>52 fok
TRPV3	meleg	32-39 fok
TRPV4	hideg	25-43 fok, hypotonia
TRPM8	hideg	<25 fok, menthol, eucalyptol
CMR1	menthol	menthol
ANKTM1	mustárolaj	mustárolaj tetrahydrocannabinol

Squama (pikkely)

- szarusejtek:
pathológiás
elszarusodás
- **színe:** sárgás (seborrheas
dermatitis)
ezüstös (psoriasis)

Microsporia capitis

Erózió, ulcus (fekély)

- **Erózió:** epidermis vesztése a basalis membránig- heg nélkül gyógyul
- **Ulcus:** dermisig hatol - rossz spontán gyógyhajlam, hegesen gyógyul

Pyoderma gangrenosum

Excoriatio

- szövetdefektus a str. papillare magasságáig (kaparás)

Rhagas, Fissura

- **Rhagas:** berepedezés
- **Fissura:** mély, fájdalmas berepedések