Dermatologie

- Patient
  - **sensitiv**
  - **hat immer die Möglichkeit die Untersuchung abzulehnen**

  - **sehbare Krankheit**
  - **zeigt die innere auch**

Dermatologie

- Infektologie
- Allergologie
- Immunologie
- Onkologie
- Dermatochirurgie
- Venerologie
- Phlebologie
- Proktologie
- Kozmetologie

eea grants
iceland liechtenstein norway
norway grants

Immunologie

Palmare Rötung

(Erythema palmare)

Raynaud Syndrome

eea grants
iceland liechtenstein norway
norway grants

Immunologie

Raynaud

Syndrome

Autoimmune

SLE

Scleroderma

Dermatomyositis

eea grants
iceland liechtenstein norway
norway grants

Pterygium ventrale

Proliferation des Hyponychiums

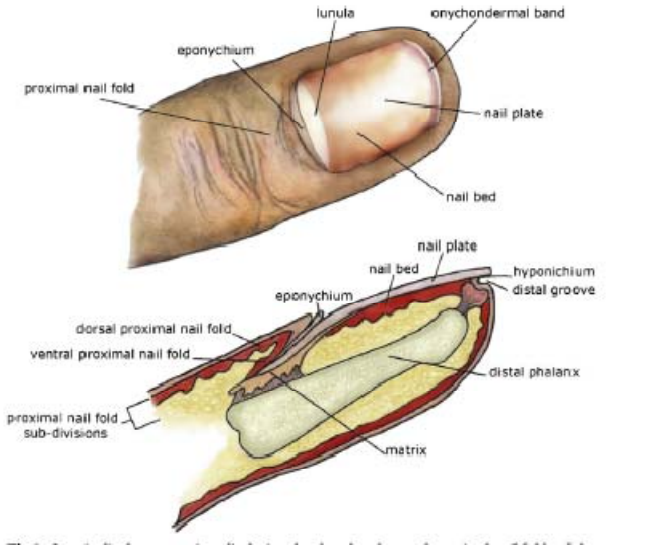

SLE

Scleroderma

Dermatomyositis

Familiaer

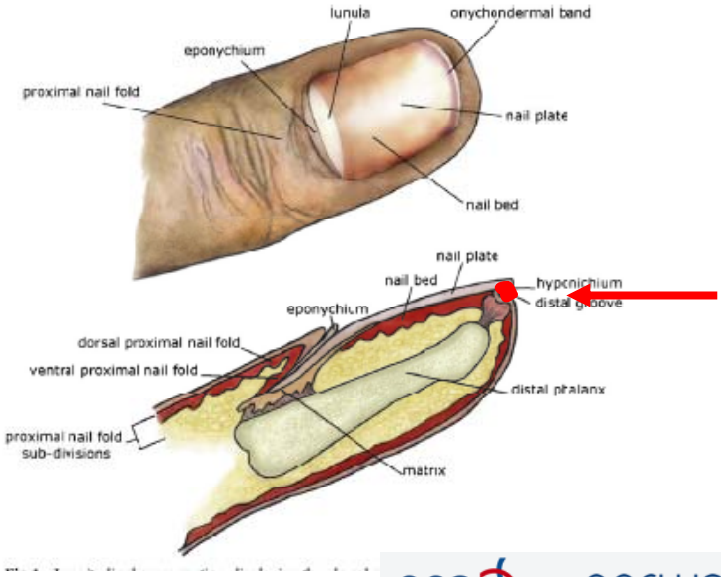

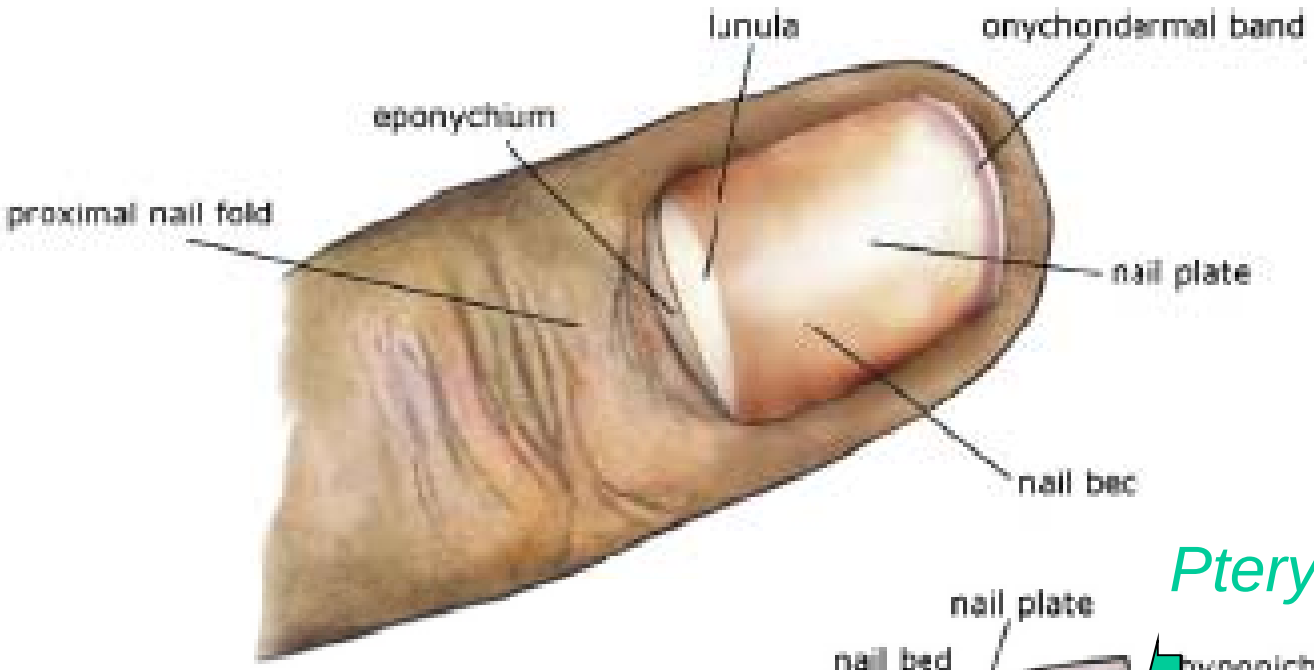

Pterygium ventrale

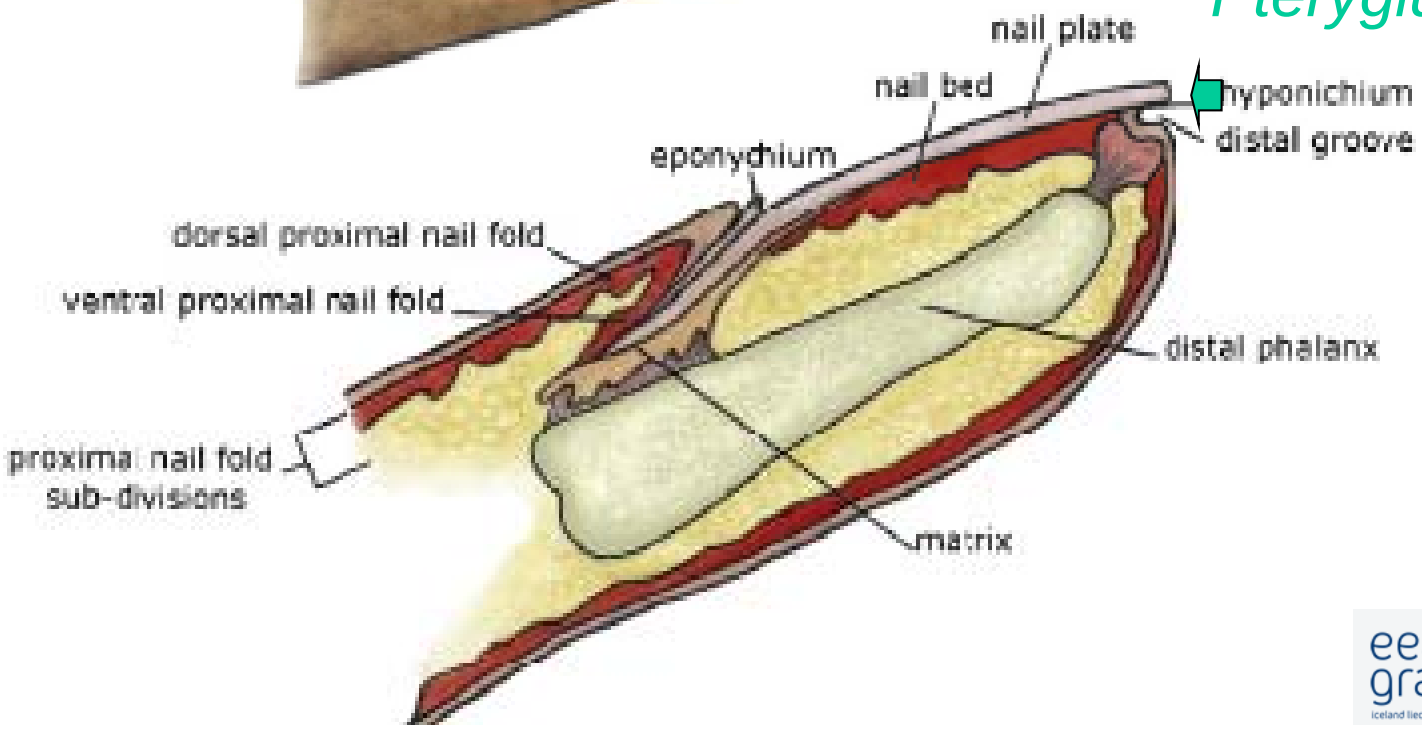

Immunologie

Palmare Rötung

(Erythema palmare)

Raynaud Syndrome

eea grants
iceland liechtenstein norway
norway grants

Immunologie- Licht-Sensitivität – Dermatomyositis / SLE

eea grants
iceland liechtenstein norway
norway grants

Dermatologie

- elegant
- kann schneller und besser sein als eine komplette Labordiagnostik
- Therapie- Verlauf- alles vor der Augen

eea grants
iceland liechtenstein norway
norway grants

Dermatologie

„Müsset im Naturbetrachten
Immer eins wie alles achten
Nichts ist drinnen, nichts ist draussen
Denn was innen, das ist aussen”

Goethe

Dermatologie

- Infektologie
- Allergologie
- Immunologie
- Onkologie
- Dermatochirurgie
- Venerologie
- Phlebologie
- Proktologie
- Kozmetologie

eea grants norway grants
iceland liechtenstein norway

Dermatologie

Was müssen Sie erlernen?

- Orientation

- Was ist an der Haut?- Effloreszenzlehre

eea grants
iceland liechtenstein norway
norway grants

Patient mit Hautsymptomen

5x10 cm

- **Was ist an der Haut?**
- **Wie groß?**
- **Wo hat der Patient Hautsymptomen?**

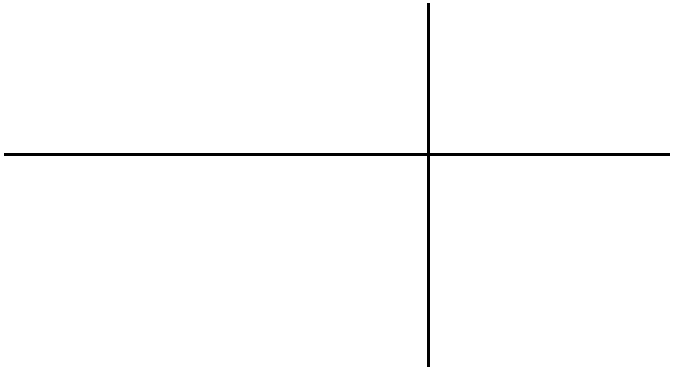

eea grants
iceland liechtenstein norway
norway grants

Patient mit Hautsymptomen

- **Was ist an der Haut?**
- **Wie lange?**

eea grants
iceland liechtenstein norway
norway grants

Patient mit Hautsymptomen

- **Pyoderma gangrenosum**

↓

- Bauchschmerzen
- Anaemie
- Diarrhoe

eea grants
iceland liechtenstein norway
norway grants

Patient mit Hautsymptomen

- **Warum hat der Patient Hautsymptomen?**

  - Pyoderma gangrenosum
  - **Colitis ulcerosa**

eea grants
iceland liechtenstein norway
norway grants

Effloreszenzen

- Hautausschlag: **Exanthem- Enanthem**
- Einzelanalyse: **Effloreszenzen**
- Dynamik der Haurveränderungen:
  - **Primäreffloreszenzen**
  - **Sekundäreffloreszenzen**

eea grants
iceland liechtenstein norway
norway grants

Makula (Fleck)

- Umgeschriebene Farbabweichung im Hautniveau
- **(rot)**
  - Hyperaemie **(Erythem**)(wegdrückbar)-Vasomotorenreaktion
  - Teleangiectasien
  - Blutextravasate **(Purpura)**

eea grants norway grants
iceland liechtenstein norway

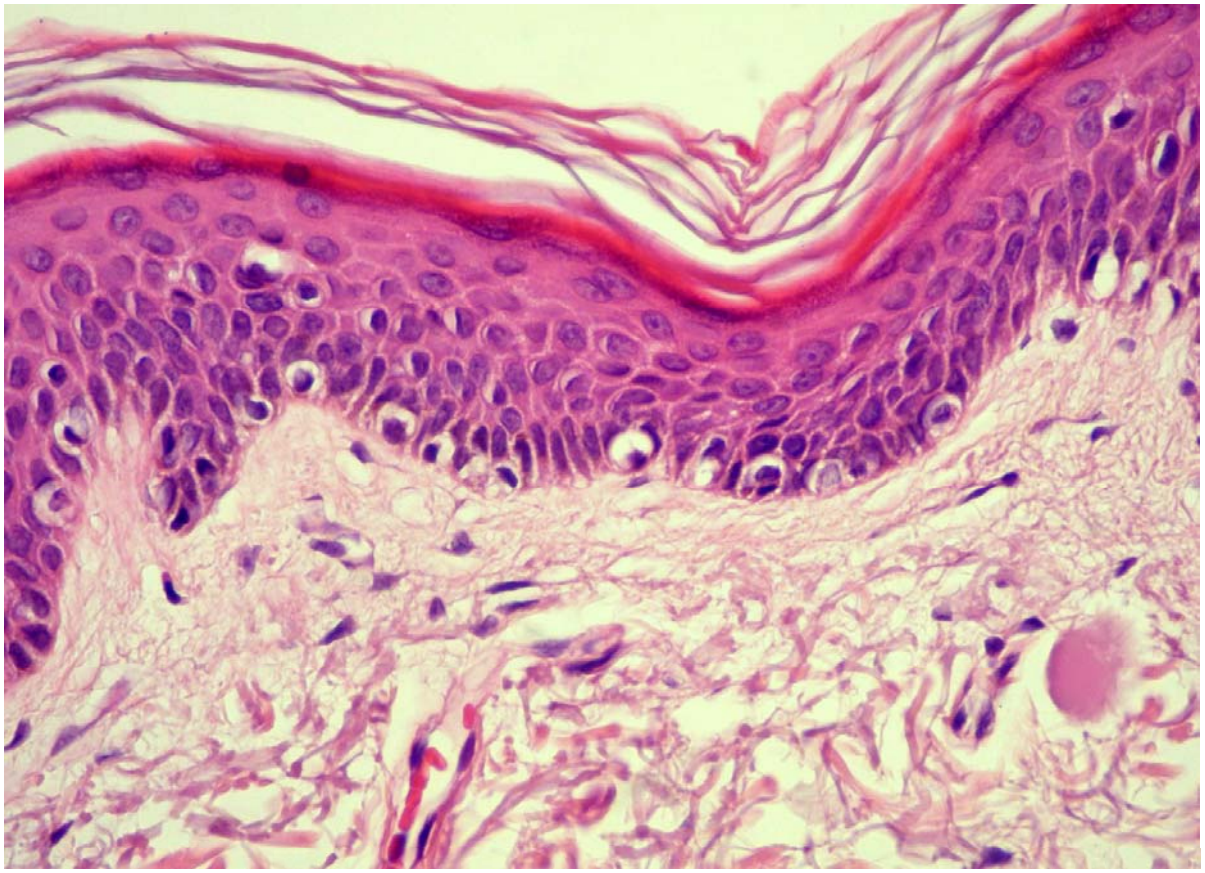

eea grants
iceland liechtenstein norway
norway grants

Makulae

- **Blau**: Zyanose, Haematom, Melanin im Korium
- **Braun:** Melanin, Haemosiderin
- **Weiß**:Melanin fehlt (Depigmentierung, Leukodermie)
- **Gelb**: Karotin, Lipoide, Gallenfarbstoffe
- **Grau:** Melanin, Arsen, Silber, Quecksilber, Teer, Kohle, Stahl

eea grants
iceland liechtenstein norway
norway grants

Urtica (Quaddel)

- Scharf umgeschrieben
- dermales Ödem - rasche Rückbildung
  - hellrot (Gefaesserweiterung) : **U. rubra**
  - weisslich (Ödem- Kapillarenkompression-anaemia): **U. porcellana/anaemica**

eea grants norway grants
iceland liechtenstein norway

Urtica profunda

- Umgeschriebene Ödeme **in der Subcutis**: flaechenhafte, weiche Anschwellungen
- **Quincke Ödem**- angioneurotisches Ödem
- rasche Rückbildung

Papula (Papel)

Über das Hautniveau erhaben, kompakt, Grösse: 1 mm- 1 cm

- **Epidermale Papeln**: zB. Verruca vulgaris
- **Dermale (kutane) Papeln**: entzündliches Infiltrat
- **Epidermodermale Papeln**: Kombination: (Lichen ruber planus)

eea grants norway grants
iceland liechtenstein norway

Plaques

- Große Papeln > 1 cm - Herd

Nodulus-Nodus (Knötchen-Knoten)

- solide, umgeschriebene Substanzvermehrung, kutan bis subkutan gelegen
- nicht nur für Neoplasien, auch für entzündliche Hauterscheinungen: Erythema nodosum, Nodus rheumaticus

eea grants norway grants
iceland liechtenstein norway

Tumor (Geschwulst)

- nicht eindeutig
- jede grosse Knotenbildung kann als Tumor bezeichnet werden
- nicht gleichbedeutend mit Neoplasma
- oft auf Neoplasma verdächtig

eea grants
iceland liechtenstein norway
norway grants

Tuber (Höcker)

- papelartig
- ulzeriert, Narbe hinterlässt (zB. tuberoserpiginosus Syphilid)
- (Papeln ulzerieren gewöhnlich nicht)

eea grants norway grants
iceland liechtenstein norway

Seropapel

- Derbes Bläschen im Zentrum

  -einer Quaddel (Strophulus infantum, Prurigo simplex subacuta)

  - oder auf einer Papel (Kontaktekzem)

Vesicula (Bläschen), Bulla (Blase)

- Mit Flüssigkeit gefüllter Hohlraum
- **Bläschen**: kleiner, ein oder mehrkammerig
- **Blase:** einkammerig

-Sitz der Blase: subkorneal (Impetigo)
intraepidermal (Pemphigus)
subepidermal (Pemphigoid)

-Inhalt:Serum/Blut: seröse/haemorrhagische

eea grants norway grants
iceland liechtenstein norway

Pustula (Pustel)

- Mit Eiter (Leukozyten) gefüllte Hohlraeume

  zB:

- Psoriasis pustulosa: steril
- Follikulitis: Infektion

eea grants
iceland liechtenstein norway
norway grants

Crusta (Kruste, Borke)

- Eintrockung von Sekret **auf Erosionen oder Ulzera**
- helle Krusten: serös
- rote bis schwarze Krusten: haemorrhagisch
- honiggelbe bis gelbgrüne Krusten: eitrig

eea grants norway grants
iceland liechtenstein norway

Nekrose (Schorf)

Umschriebener Gewebstod (laesst sich nicht aufweichen oder ablösen)

- trockene: Mumifikation
- feuchte: Gangreaen

- schmutziggrau oder schwarz
- Störungen von Blutversorgung: Arteriosklerose, Embolie
- exogene Einwirkungen: Veraetzung, Verbrennung)

eea grants norway grants
iceland liechtenstein norway

Squama (Schuppe)

- Hornzelle: pathologische Verhornung
- Farbe:- fettig gelb, talgdurchtraenkte Sch. (seborrheoisches Ekzem)

  - silberglaenzende Sch.(Psoriasis)

Erosion, Ulkus (Geschwür)

- **Erosion:**Verlust des Epithels bis zum Basalmembran- heilt **ohne Narbe** ab
- **Ulkus**: bis in die Dermis /Subcutis reichender Substanzverlust-, schlechte Spontanheilungstendenz, **heilt narbig**

eea grants norway grants
iceland liechtenstein norway

Exkoriationen

- Gewebsfdekete bis zum Str. papillare (Kratzeffekte)

Rhagade, Fissur

- **Rhagade**: Spaltförmige Hauteinrisse durch Dehnung spröder Hautareale (physiologisch belastete Hautfalten - hyperkeratotisch-rhagadiform Handekzem)
- **Fissur**: tiefe, scharzhafte Einrisse im Analring)

eea grants norway grants
iceland liechtenstein norway

Zikatrix (Narbe)

- Bleibend: Ersatz von Substanzverlusten des Koriums
- keine Hautfelderung
- frische: rot-blaurot, alte: weisslich
- hypertrophisch, atrophisch

eea grants
iceland liechtenstein norway
norway grants

Atrophie

- Schlaffe Atrophie: Haut dünn, faltig, zigarettenpapierartig, knitterbar

  (acrodermatitis chronica atrophicans)
- Straff-atrophische Haut: hart, gespannt, kaum abhebbar, nicht faeltelbar. Vermehrte Kollagenbildung führt zur Sklerose (sklerotische Atrophie)
- Poikilodermie: Atrophie und fleckige Hyper - und Depigmentierung, Teleangiectasien (Röntgenoderm)

eea grants
iceland liechtenstein norway
norway grants