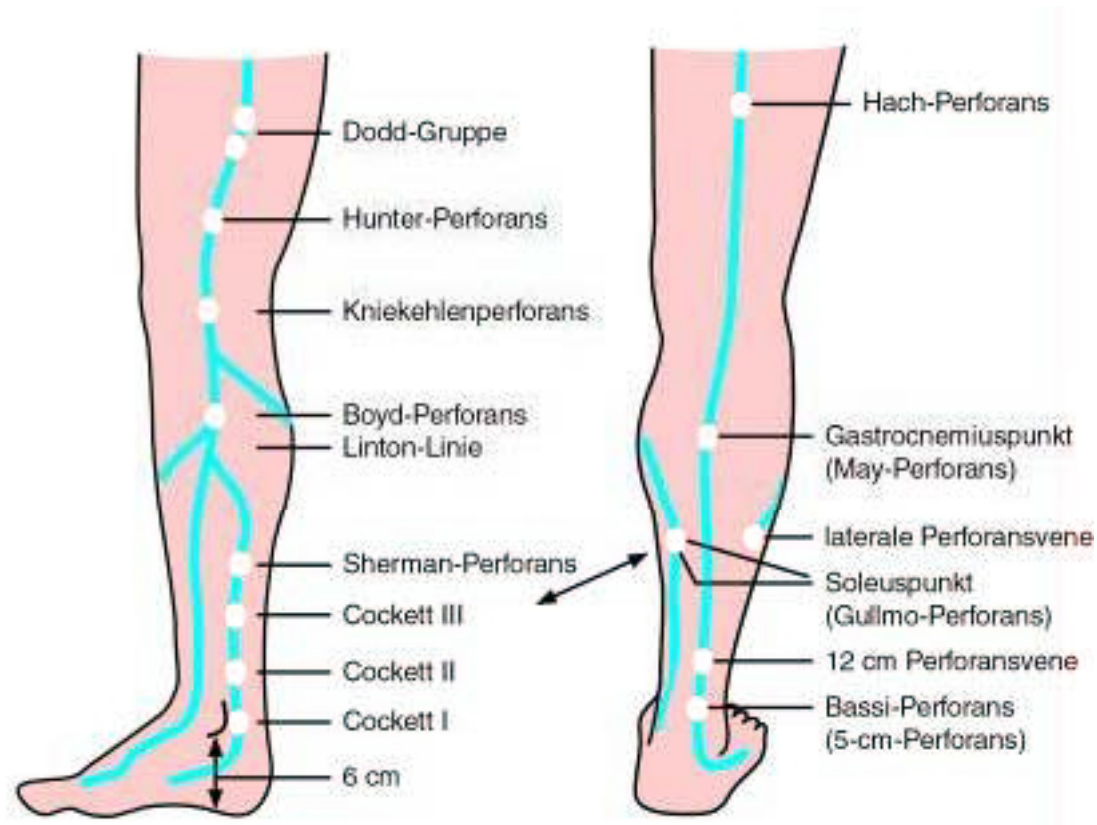
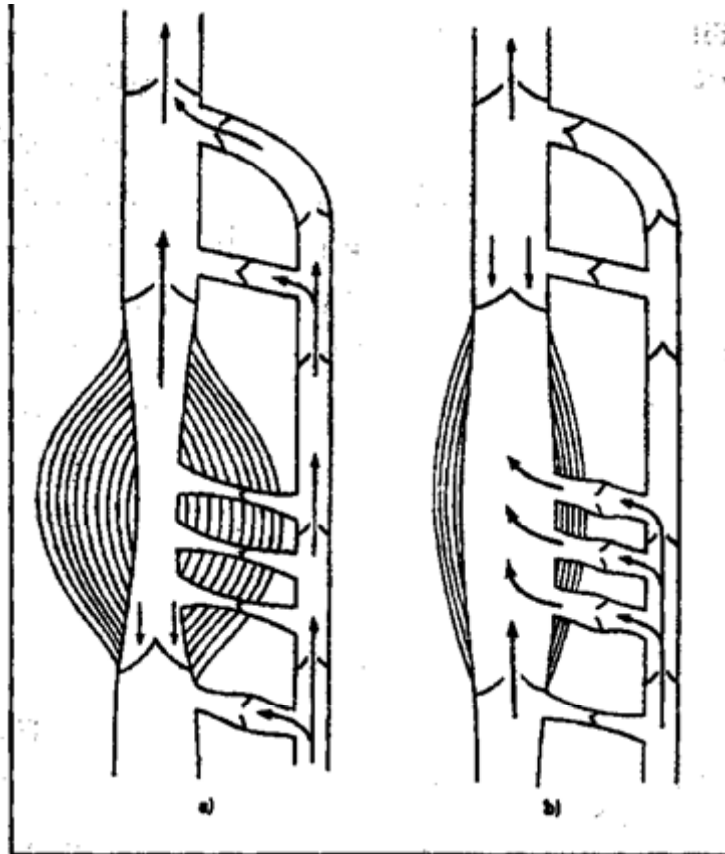


Dermatophlebologie, Erkrankungen der Blutgefäße

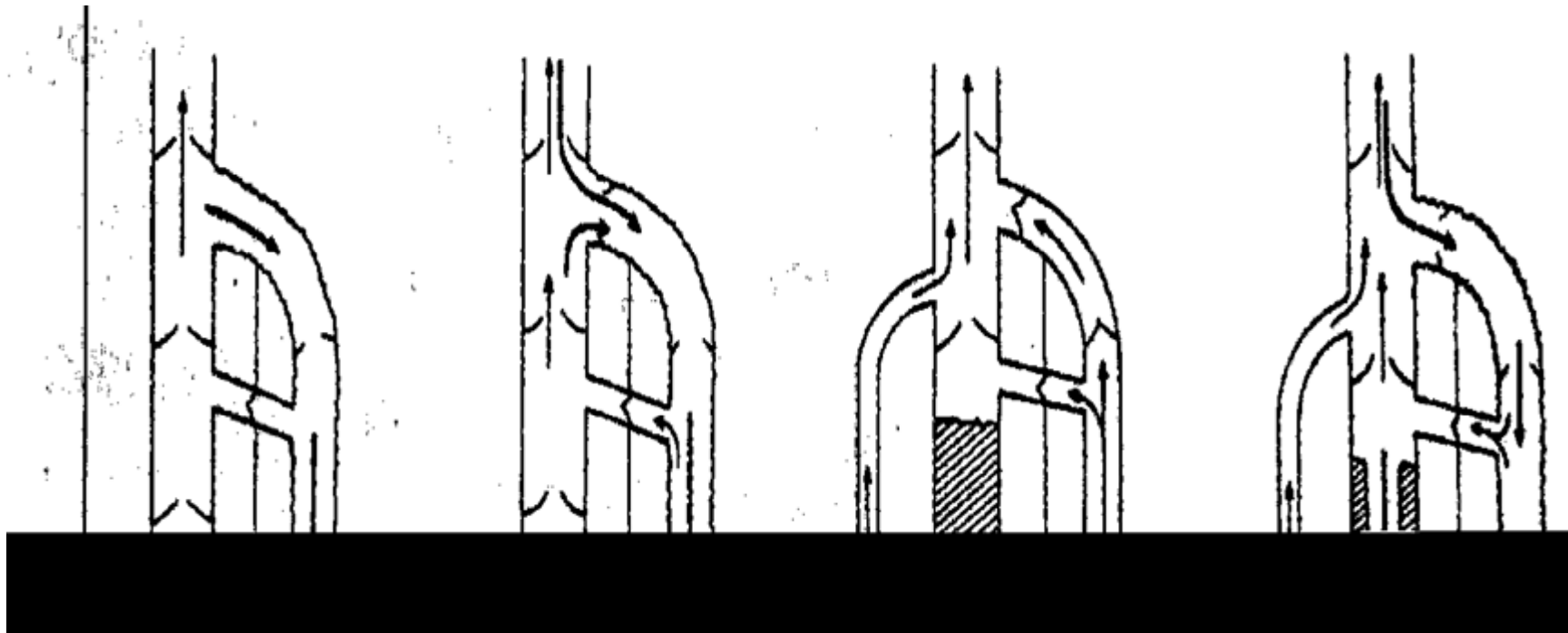
Venöse Zirkulation des Unterschenkels



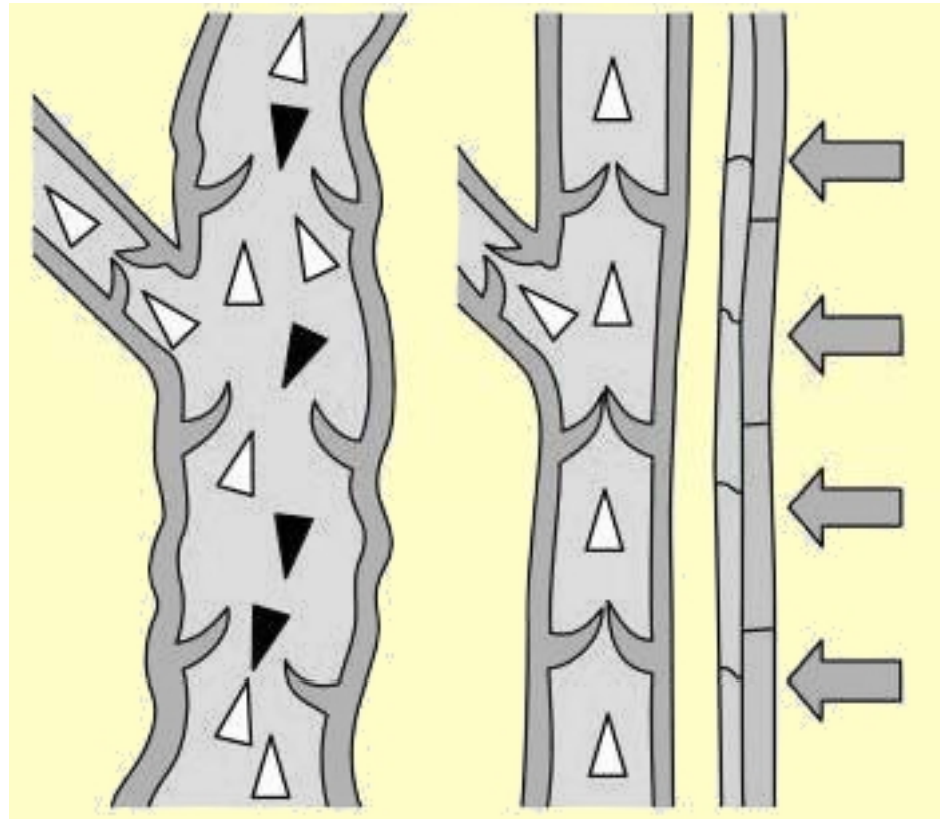
Venöse Zirkulation des Unterschenkels - Muskelpumpe



Pathomechanismus der Venösen Insuffizienz



Primär Varikosität, Wirkung der Kompression



Primäre und Sekundäre Varikosität

Primärer Varikosität

Primärer Varikosität

- Kongenital zarter Venenwand
- Valveninsuffizienz
- Dilatation

- Zirkulus vitiosus

Primärer Varikosität

Varikosität

- Dekompensierter Primäre Varicositas
- Subjektive Symptomen
- Schwere Beine
- Müdigkeit
- Juckreiz
- Spannungsgefühl in der Unterschenkel
- Schmerzen – in der Nacht
- Objektive Symptomen
- Corona paraplantaris phlebectatica
- Ödem
- Hyperpigmentation
- Lipodermatosclerose
- Atrophie balnche
- Ekzema
- Ulcus

Behandlung der primären Varikosität

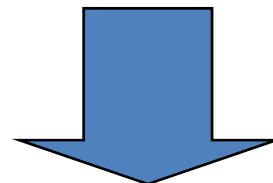
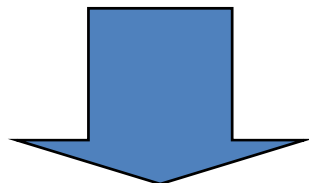
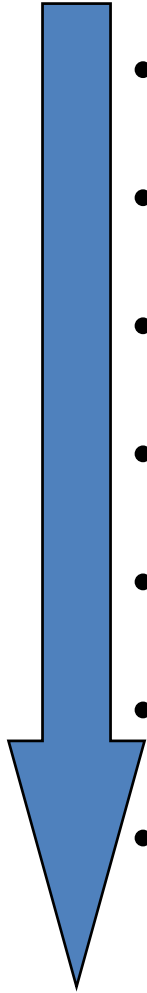
- Chirurgische Varizektomie
- Thrombitisierung
- Exstirpation von
 - insuffizienten kollateralen Venen
 - perforans Venen

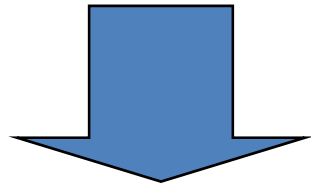
Sekundärer Varikosität

- Infolge einer DVT
- Begleitsymptom des Postthrombotischen Syndroms

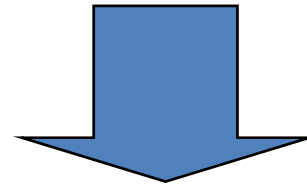
Pathomechanismus der CVI

- Valveninsuffizienz
- Reflux
- Ambulatorische venöse Hypertension
- Kapillardilatation, Kapillarhyperplasia
- Kapillarhypertension
- Proteinextravasation
- Lymphatische Zirkulationsstörung
- Haemostasisstörung infolge der schwachen Zirkulation in den Kapillaren, fibrinolytischer Insuffizienz.





- Dermatosclerose



- nicht solubile perikapillare Fibrinmandschetten



- Hypoxisches Hyperaemie



- Ulcus cruris



Pathomechanismus der CVI

- Stasis
- Lymphatischer Stasis
- Proteinen extravasation
- Hypoxie
- Bindegewebe fibrose
- Ulzeration

Postthrombotisches Syndrom

Symptome

- Venektasien
- Ödem
- Hyperpigmentation
- Induration
- Dermatosclerose
- Hautatrophie
- Ekzem
- Corona phlebectatica
paraplanaris
- Ulcus cruris

Stadien der CVI

- Stadium I.: Kulissen Ödem, Korona Phlebectatica Paraplanteris
- Stadium II.: Atrophie Blanche, Lipodermatosclerose, Ekzem,
- Stadium III.: Ulkus Cruris, Ulzer-Narben

Hautsymptomen der CVI

CVI

Atrophie blanche

CVI

CVI

Ulcus cruris venosum

Diagnostische Eingriffe in PTS

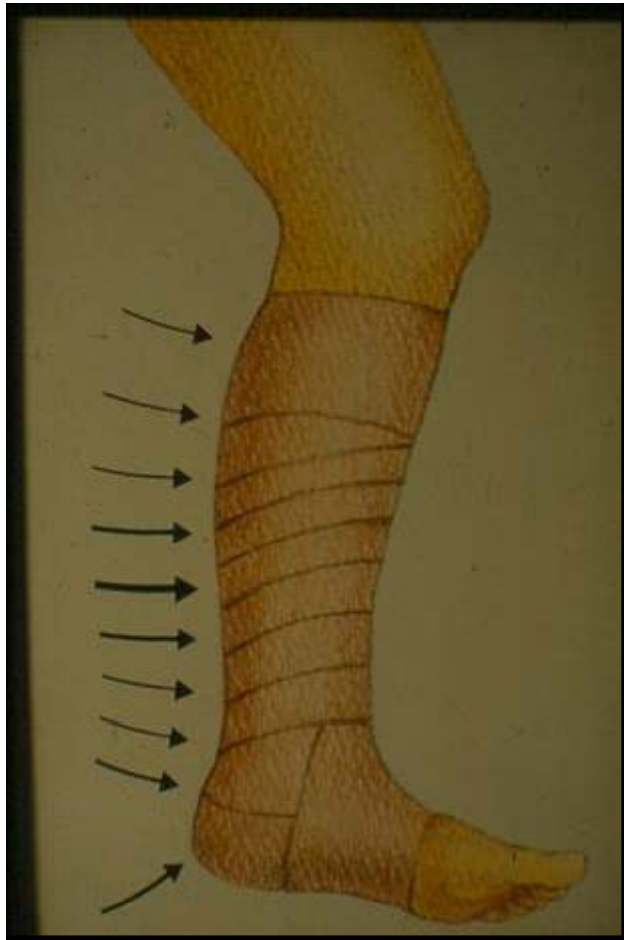
- Anamnestische Daten
- Inspektion, Palpation
- Funktionelle Untersuchungen
 - Perthes
 - Trendelenburg
- Doppler USG
- Pletismographie
- Phlebographie

Chronisch Venöse Insuffizienz

- Suprafaszial
 - Primärer Varicosität
- Subfaszial
 - Postthrombotisches Syndrom
- Transfaszial
 - Perforans Insuffizienz
- Kombiniertes Venöse Insuffizienz

Risikofaktoren der CVI

- Beruf
- Obesität
- Gravidität
- Keine Bewegung
- Alter
- Chirurgische Eingriffe
- Unfälle



Behandlungsstrategie der CVI Patienten

- Behandlung der Grundkrankheit
- Kompression Verbände
- Behandlung der Begleitkrankheiten
- Hypertonie
- Diabetes mellitus
- Kardiale Erkrankungen
- Anaemie

Phasenabhängige lokale Behandlung bei Ulcer Patienten

- Inflammationsphase
 - Entfernung
 - Nekrotische Gewebe
 - Exsudation
- Granulationsphase
- Reparationsphase
 - epithelisation

ä

Differenzialdiagnostik der Ulcus Cruris

- CVI, PTS
- Arteriosclerosis Obliterans
- Gemischter Ulcus
- Vasculitiden
- Ulcus rheumaticum
- Pyodermien
- Pyoderma gangrenosum
- Tumoren

Ulcus cruris arteriosum

- Obliterative arterielle Obstruktion
- Mikroangiopathie (Diabetes Mellitus)
- Hypertonie (Martorell Ulcus)
- Arterio-venöse Shunt

Grundregel

- Kronisch, langsam wachsende Erosionen, Ulzerationen
- Haut oder Schleimhaut Lokalisation
- Immer auch an Tumor denken!!!

Basaliom

Differenzialdiagnostik der Ulcus Cruris

- CVI, PTS
- Arteriosclerosis Obliterans
- Gemischter Ulcus
- Vasculitiden
- Ulcus rheumaticum
- Pyodermien
- Pyoderma gangrenosum
- Tumoren

Vasculitis

- Äthiologisch
 - Pathogenetisch
 - Morphologisch
 - Prognostisch
- } Verschiedener Krankheiten
- Hauptmerkmal:
 - Entzündliche Alteration oder Zerstörung der Gefäßwand

Klassifikation der Vaskulitiden

- Kutane Vasculitis
- Kutane Vasculitis mit Systembeteiligung
- Nekrotisierende Systemvasculitiden
- Riesenzellararteritis
- Sneddon syndrom

Purpuren, Petechien

Tastbare Purpuren

Ulcus,
necrosis

Tuber

Vasculitiden

- Vasculitis allergica
- Pyoderma gangrenosum
- Ulcus rheumaticum
- Cryoglobulinämisches Vasculitis

Vasculitis allergica

- Symmetrisch, überwiegend Unterschenkel lokalisiert
- Purpuren, Petechien, livide Plakken, Ulzerationen
- Systemische Beteiligung: Darmtrakt, Nieren

Vasculitis Allergica

Vasculitis

Allergica

Vasculitis Allergica

Schönlein Hennoch Purpura

- Tastbare Purpuren
- Meistens unter 20 Jahre Lebensalter
- Intestinale Beteiligung, Intestinale Angina, Arthralgien, Arthritis
- Nierenbeteiligung - Glomerulonephritis
- Neutrophilen in dem Gefäßwand
- IgA Immunkomplex
- Kleine Gefäße (Kapillaren, Venulen, Arteriolen)

Schönlein-
Henoch

Schönlein-Henoch

Pyoderma Gangrenosum

- Keine infektiöse Genese, irreführende Name
- Destruierende, nekrotisierende Ulzeration
- Begleitkrankheiten:
 - IBD
 - Polyarthritits
 - M Reiter
 - Monoklonale Gannopathien
 - Myeloproliferative Erkrankungen
 - Lymphome

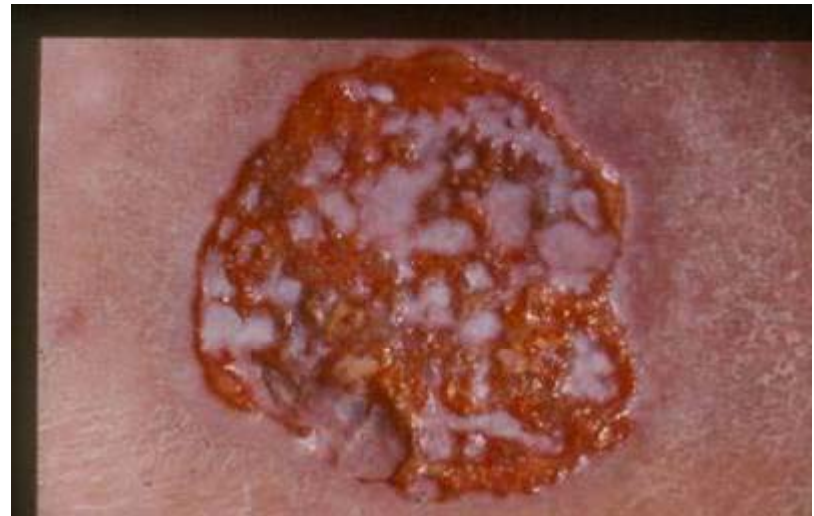Pyoderma Gangrenosum

- Rapid wachsende Ulzeration
- Unterschenkel oder andere Lokalisation
- Typisch inflammierende Umgebung

Pyoderma gangrenosum

Pyoderma gangrenosum

Pyoderma gangrenosum



Ulcus Rheumaticum

Rheumatoid Arthritis im Hintergrund

Kollagen Vasculare Erkrankungen

Hämorrhagischer Necrosis des
Unterschenkels

Multipel Ulzerationen

Begleitende Antifospholipid Sy sehr oft

Ulcus Rheumaticum

Hepatitis C assoziierter Vasculitis

Hepatitis C
assoziierter
Vasculitis

Kryoglobulinämisches Vasculitis

Livedo Syndrom

Livedo reticularis

Netzförmige livide Verfärbung Des Hautes

Physikalische Trigger

In Wärme verschwindet sich

Livedo racemosa

Netzförmige, irreguläre, bizarre Verfärbung

Blitzförmiger Form

Konzentrische Dunkele Kreise – heller Zentrum

Erkrankungen mit Livedo racemosa als Symptom

Vasculitiden

- Polyarteritis nodosa
- * Cutan polyarteritis nodosa
- * Lupus erythematosus
- Anticardiolipin Syndroma
- Sneddon Syndroma
- * Dermatomyositis
- Arteriosclerosis
- Thromboangiitis obliterans
- Pancreatitis
- Bacterieller Endocarditis
- Rheumatisches Fieber
- * HIV/AIDS
- * Syphilis
- * Tuberculosis
- Medikamente :contraceptive ák,
nicotin ?, quinidin?

Occlusive Vasculareis Krankheiten

- Arterialis embolia
- Thrombocythemia
- * Cryoglobulinemia
- Gammopathiák
- * Koagulopathiák
- Intraarterielle Injektionen

Livedo
racemosa

Livedo reticularis