

Szexuális úton terjedő betegségek

Dr. Marschalkó Márta

BAKTÉRIUM OKOZTA STD

- **Neisseria gonorrhoeaea**
- Chlamydia trachomatis
- **Treponema pallidum**
- Gardnerella vaginalis
- Haemophilus Ducrey
- Calymatobacterium granulomatis
- Shigella
- Streptococcus B
- Mycoplasma hominis
- Ureaplasma urealyticum

VIRUS STD

- HERPES SIMPLEX
- HEPATITIS A,B,C
- CYTOMEGALOVIRUS
- HUMAN PAPILLOMA
- MOLLUSCUM CONTAGIOSUM
- HIV

GOMBA STD

- CANDIDA ALBICANS

ECTOPARASITA

- Pediculus pubis
Sarcoptes scabiei

STD BETEGSÉGEK

- Klinikai tünetek:
- A genitális régióra lokalizáltak / korai sy /I-II/, gonorrhoea, NGU/
- Bőr tünetek egyéb területen /sy II, AIDS/
- Egyéb szervi manifesztációk /AIDS, hepatitis, késői syphilis /

STD –bőr manifesztáció

- Genitalis régió:
 - 1. Ulcus
 - 2. Folyás
 - 3. Vegetáló papula /condyloma /
 - 4. Verrucosus tünetek

STD –bőr manifesztáció

- Sy II.- HIV /korai tünetek/:
- Generalizált exantéma / kiterjedt tünetek, főleg a törzsön /

Syphilis

- *Treponema pallidum*
- Korai, késői szak / 2 év /
- latens forma /korai, késői /

Syphilis

- *T. pallidum*
- **Spirocheta**

/

SYPHILIS

- 1. korai
- 2. késői

Primer syphilis

- sáncér- ulcus durum
- Induralt papula, csomó, fekély
- DD: ulcus molle, herpes simplex, tumor
- diagnózis: sötét látóteres mikroszkóp

Primer syphilis

- Sánker- ulcus durum, primer sánker
- Tömött papula, csomó, fekély
- Differenciál diagnózis: ulcus molle, herpes simplex, tumor
- Diagnózis: sötét látóteres mikroszkóp, PCR

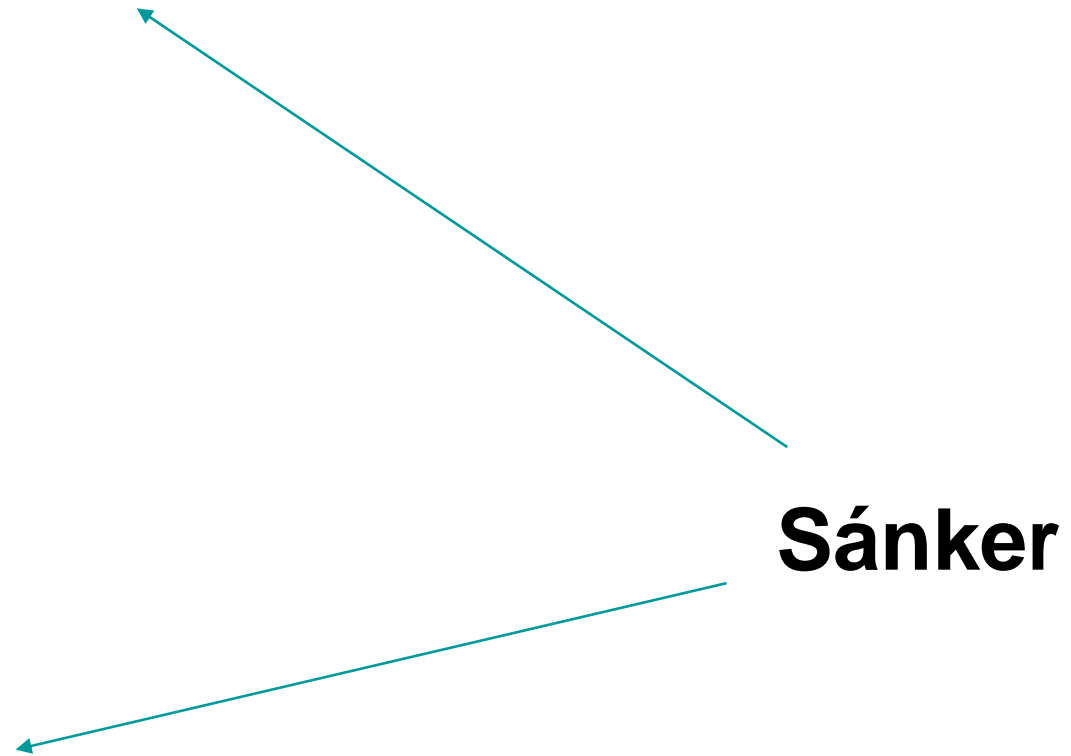Szekunder syphilis

- Maculopapulosus kiütés /roseola/
- Tenyéri-talpi papulák
- Condyloma latum
- Nyálkahártya papulák (száj!)
- Haj hullás

Szekunder syphilis differenciál diagnosztika

- gyógyszer kiütés
- virus exanthema
- pityriasis rosea
- psoriasis, lichen, seborrheás dermatitis
- dysidrosis
- condyloma acuminatum

Primer syphilis



Primer syphilis

Syphilis I

Syphilis I

Syphilis I

Syphilis I

Primer syphilis

oedema



**Primer syphilis-
lymphadenomegalia**

Szekunder syphilis

Maculopapulosus rash

Condyloma latum

Szekunder syphilis

Plaque mucosae

**Tenyéri-talpi
papulák**

Szekunder syphilis

- Maculopapulosus rash /roseola/
- Tenyéri-talpis papulák
- Condyloma latum
- Papulák a nyálkahártyán
- Alopecia

Szekunder syphilis

Szekunder syphilis

Szekunder syphilis diff. dg

- gyógyszerkiütés
- virus exanthema
- pityriasis rosea
- psoriasis, lichen, seborrheás dermatitis
- dysidrosis
- condyloma acuminatum

Szerológiai vizsgálatok

- RPR, VDRL
- TPHA
- Tp ELISA
FTA- ABS
- FTA -ABS IGM
- Western blot

Connatalis syphilis

Hutchinson fogak

Connatalis syphilis

- Korai:
- PEMPHIGUS SYPHILITICUS
- CORYZA SYPHILITICA
- PARROT HEGEK
- OSTEOCHONDRITIS ET PERIOSTITIS SYPHILITICA
ATROPHIA, HEPATOMEGALIA
- PNEUMONIA

CONNATALIS SYPHILIS

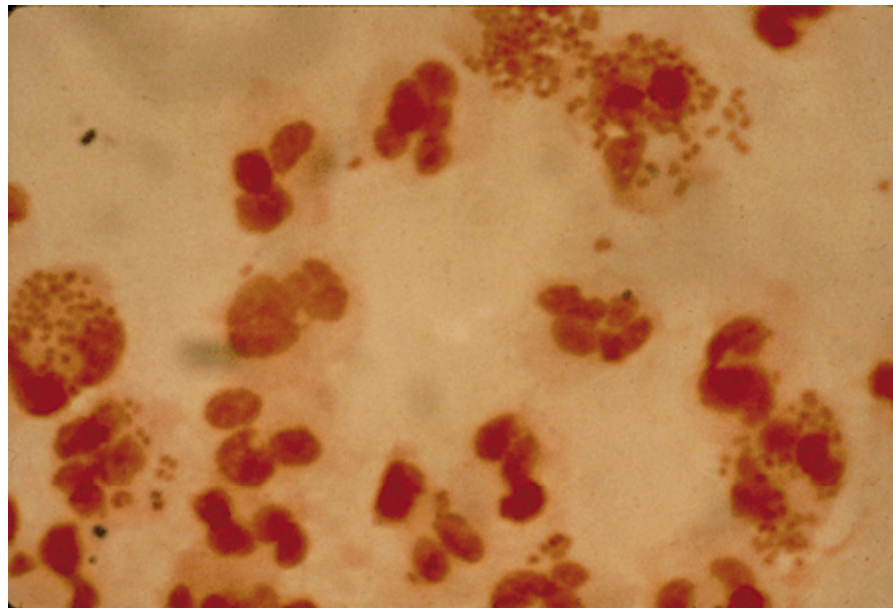
- KÉSŐI:
- NYEREGORR
- GÓTIKUS SZÁJPAD
- KARDHÜVELY SIPCSONT
- HUTCHINSON FOGAK
- KERATITIS PARENCHYMATOSA
- SÜKETSÉG

SYPHILIS KEZELÉS

- 2X15 ME RETARDILLIN
- VAGY retard preparatumok: 2,4 ME egyszerre, majd ismétlése a stádiumtól függően
- Neurosyphilis: kristályos, nagy dózisú iv penicillin

Gonorrhoea

- Diagnózis:
- GRAM festés
- tenyésztés



- GONORRHOEA
- URETHRITIS
- inkub.idő: 2-5 nap
- GO
- KLIN.TÜNET.
- férfi: bő, sárgás folyás
- dysuria
- 5-15 % tünetmentes
- szövődmények: Cowper mirigy abscessus
- periurethralis abscessus
- prostatitis
- epididymitis
- nő:
- rendszerint tünetmentes
- urethritis: gyakori vizelés, dysuria
- cervicitis, proctitis rendszerint tünetmentes
- szövődmények: Bartholin mirigy gyull.
- abscessus
- felső genit.gyulladás
- (sterilitás)
- perihepatitis

Therápia

- 1x250mg ceftriaxon im
- 400mg cefixim p.o.
- 1x 2 g Spectinomycin im



Pelvic inflammatory disease (PID)

- Súlyos komplikáció
- Ascendáló infekció eredménye (endocervicitis → endometritis, salpingitis, pelvic peritonitis)
- Klinikai tünetek:
- Hasi fájdalom, érzékenység, láz, adnexumok területén érzékeny beszűrődés
- Prompt diagnózis és azonnali kezelés szükséges
- Következmény: meddőség, ectopiás terhesség, krónikus medencei fájdalom
- ***N. gonorrhoeae*** és egyéb kórokozók okozzák

Non-gonorrhoea infekciók

- **CHLAMYDIA INFEKCIÓK**
- ***Chlamydia trachomatis***
D, E, F, G, H, I, J, K :
genitalis traktus infekció
- Conjunctivitis és
gyermekkori pneumonia
- Szerovariációk L1, L2,
L3: lymphogranuloma
venereum (LGV)

Lymphogranuloma venereum

Chlamydia (nőben)

- Mucopurulens cervicitis
- Purulens vaginalis folyás
- Hasi fájdalom
- Postcoitalis vagy intermenstruális vérzés
- dysuria, PID
- Extrauterin terhesség, meddőség

Chlamydia- (férfi)

- Urethra folyás
- Dysuria
- Epididymitis, prostatitis
- Tünetek hasonlóak a ***gonococcus*** ***infekció tünete***hez, de ***később kezdődnek, enyhébbek***

Therápia

- Doxycyclin 100mg 2x1 7 napig
- Azithromycin 1g 1x

GENITALIS MYCOPLASMA INFEKCIÓ

- *Mycoplasma hominis, Ureaplasma urealyticum, M. genitalium*

Tünetek

Férfi

- Acut urethritis
- Chronic prostatitis
- Epididimitis,
epididimoorchitis
- Oligoasthenospermia
Pyelonephritis

Nő

- Vaginitis
- Salpingitis, PID
- Postpartum sepsis
- Habitualis abortus,
choriamnionitis

Therápia

- Doxycyclin 100mg 2x1, 8-14 napig
- Azithromycin 500mg 5 napig
- Clindamycin 2x300mg 7 napig

TRICHOMONAS VAGINALIS

Klinikai tünetek

- Nő
 - Vagina folyás
 - Pruritus
 - Vulva gyulladás
 - punctat petechiak a cervixen (“strawberry cervix”)
- Férfi
 - 50% asymptomás
 - Folyás, dysuria
 - Komoly komplikáció nem ismert

Trichomonas vaginalis “strawberry” cervix

Therápia

- Metronidazol 500mg 10 napig
- Metronidazol 2g 1x

- Partner!!

Herpes genitalis

Herpes genitalis

Condyloma acuminatum

- HPV infekció
- High risk subtyposok
- Carcinogen hatás
 - CIN
 - VIN
 - PIN

Condyloma acuminatum

Condyloma acuminatum

HPV infekció

Cc.penis